



EnvVA
École nationale vétérinaire d'Alfort



Douleur et dentisterie



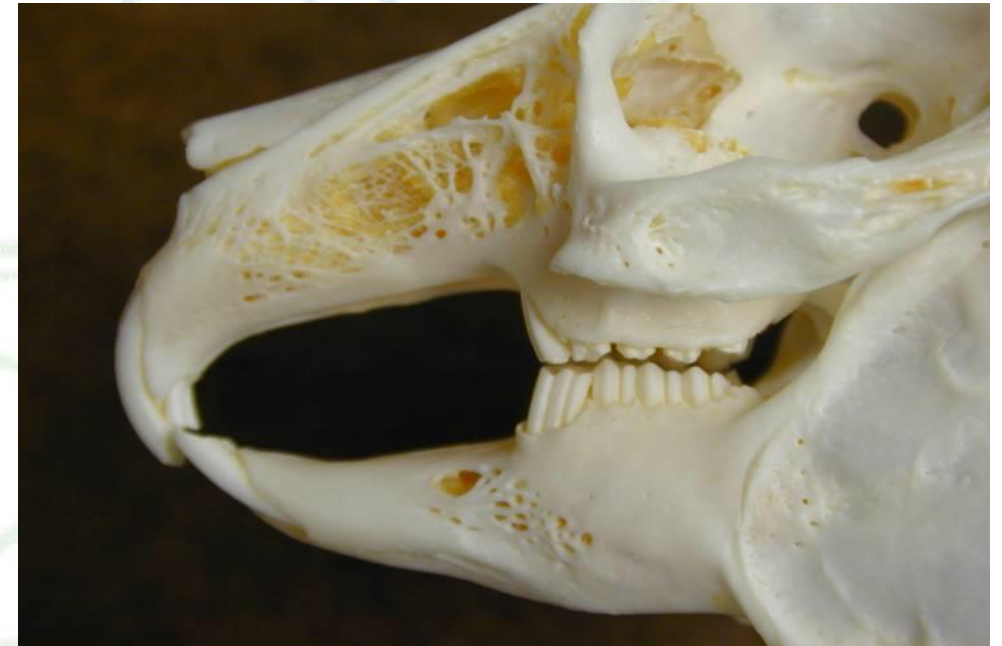CAPdouleur
CHANGE ANIMAL PAIN

Charly PIGNON, DVM, Dip ECZM (Small Mammal)
Head of the Exotics Medicine Service
Alfort National Veterinary School, France

Anatomie

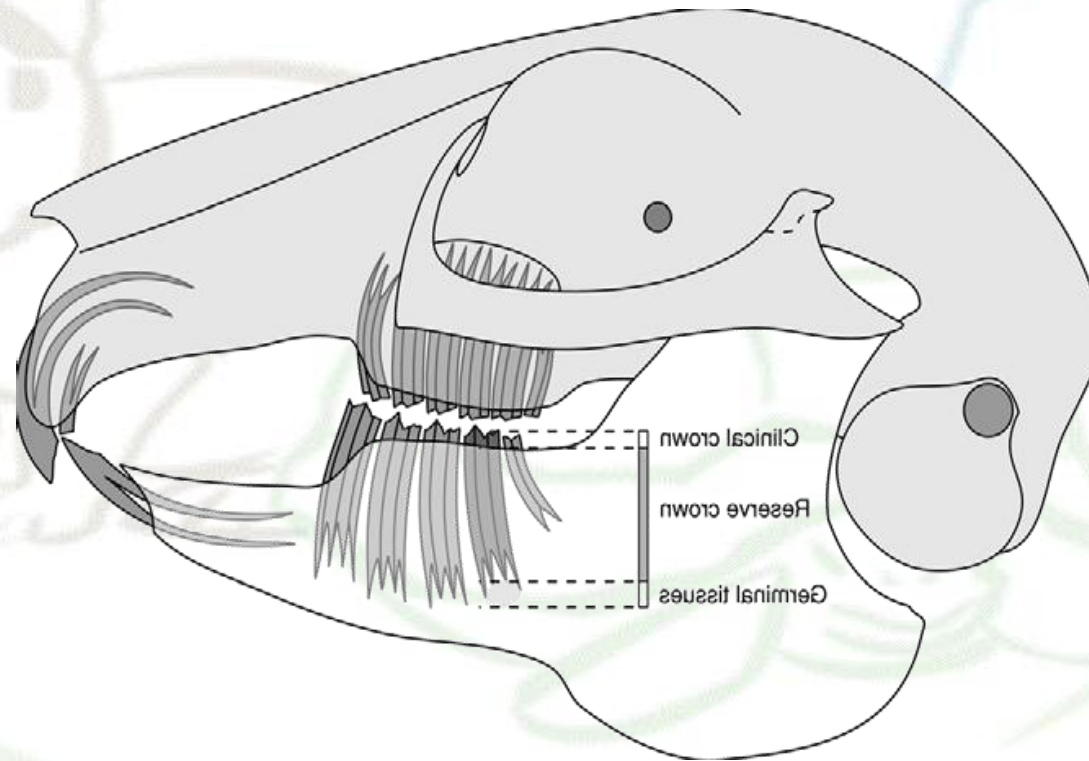


- Le lapin sauvage mange essentiellement de l'herbe : usure permanente des dents par les mouvements de mastication
- Pousse dentaire adaptée :
 - Incisives: 2-2,4mm/sem
 - Molaires: 0,5-0,7mm/sem
 - Elodontes, Hypsodontes, aradiculaire

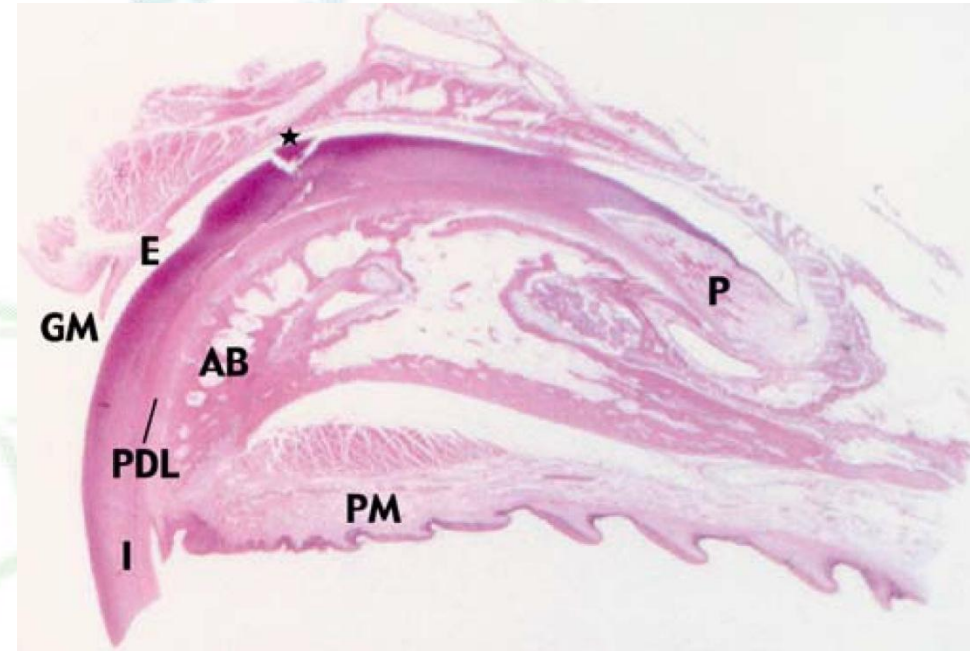
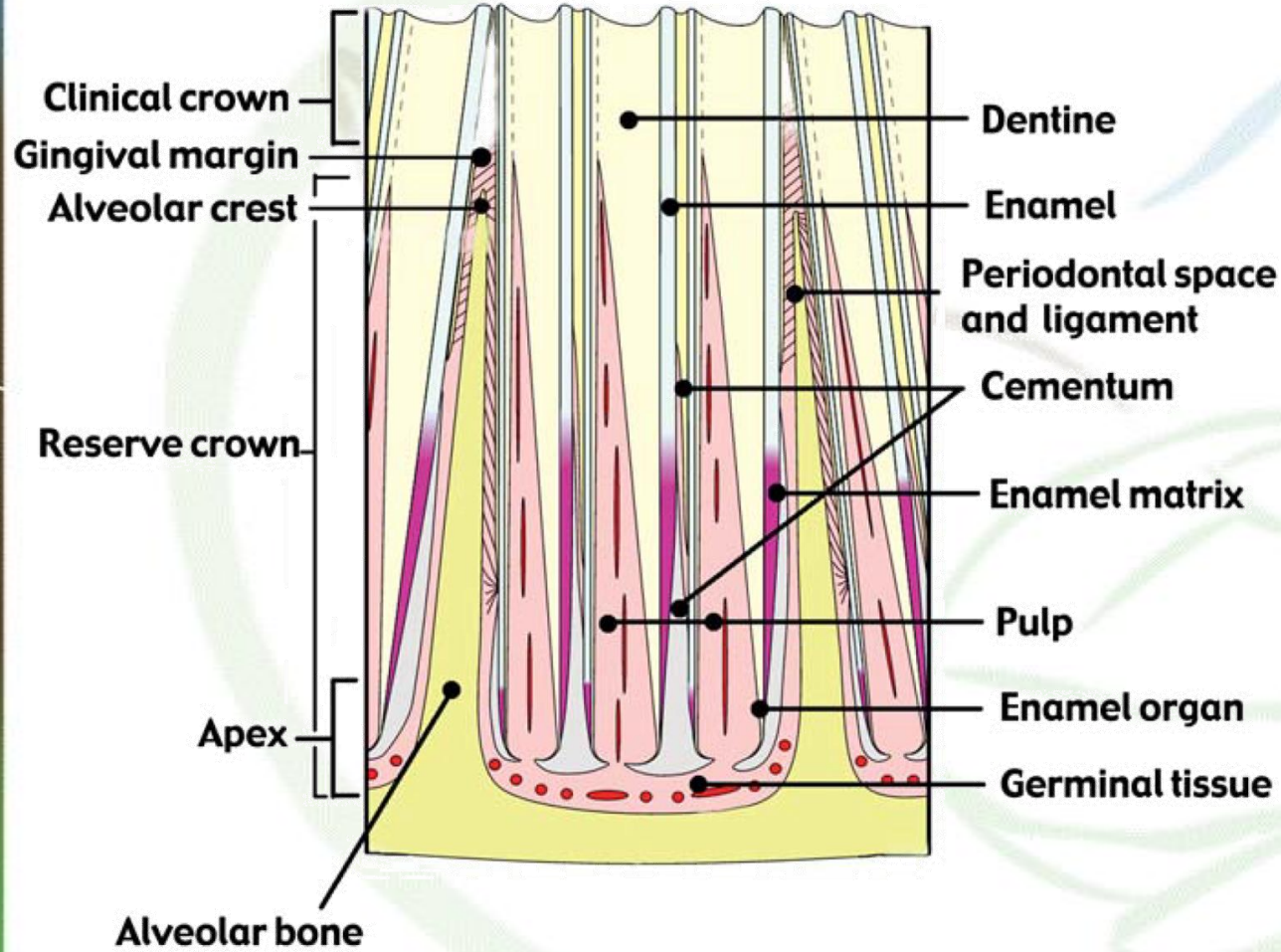


Anatomie

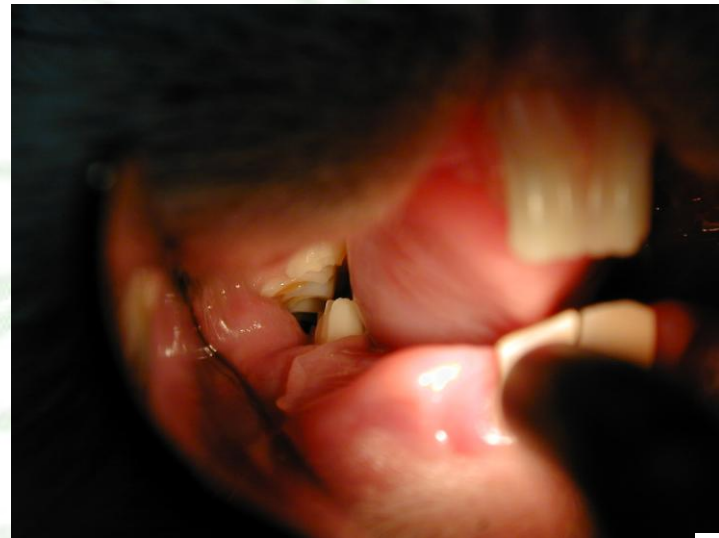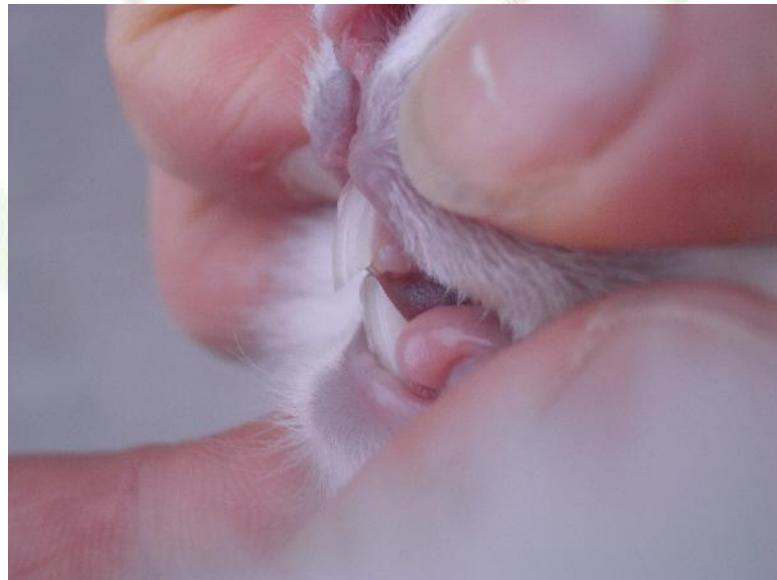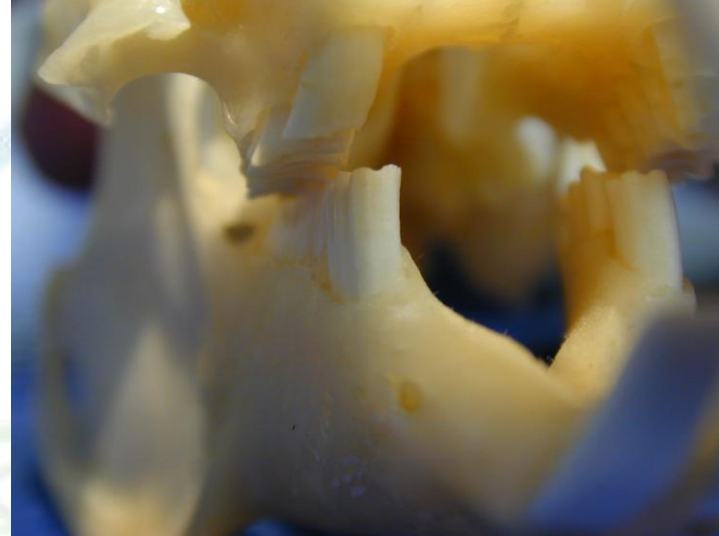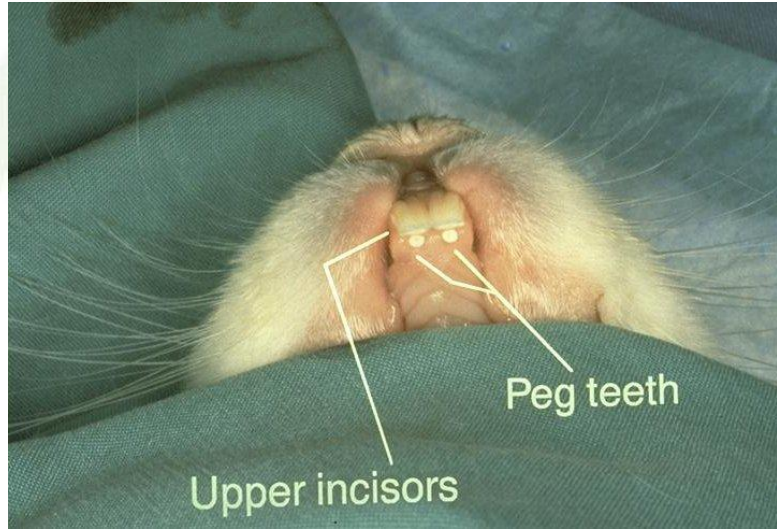
Formule dentaire: $2x \frac{2}{1} \frac{0}{0} \frac{3}{2} \frac{3}{3} = 28$ dents



Anatomie



Anatomie



Bien évaluer la situation



- Examen clinique
- Examen de la cavité buccale
- Imagerie

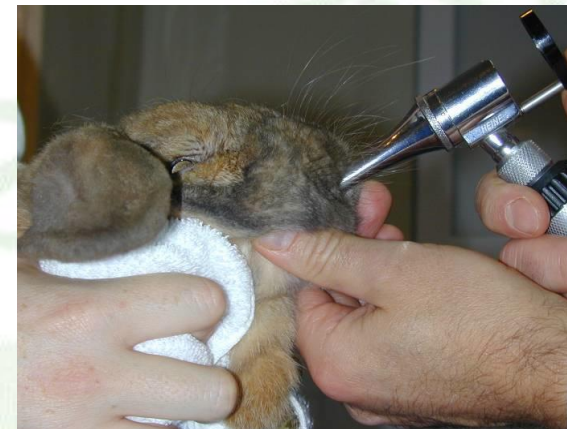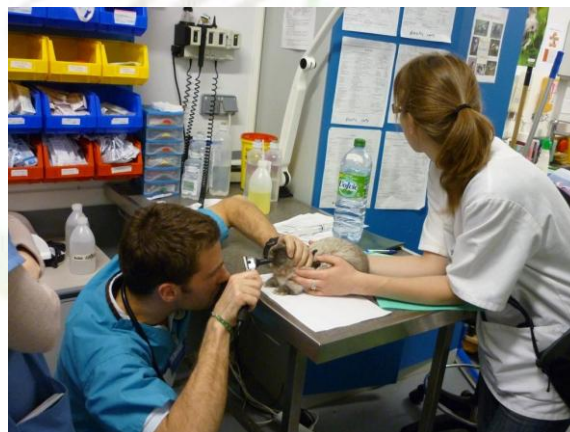
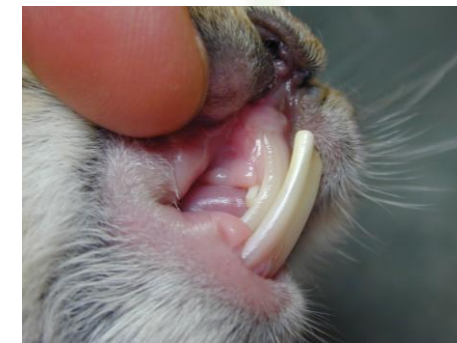

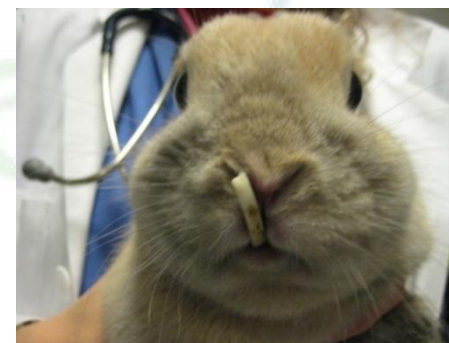
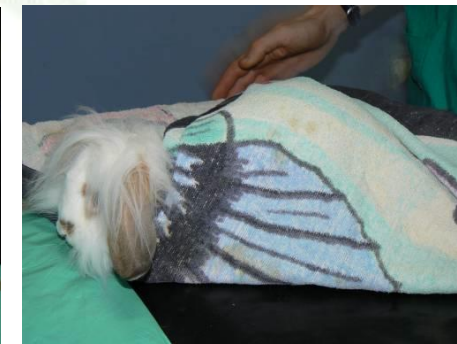

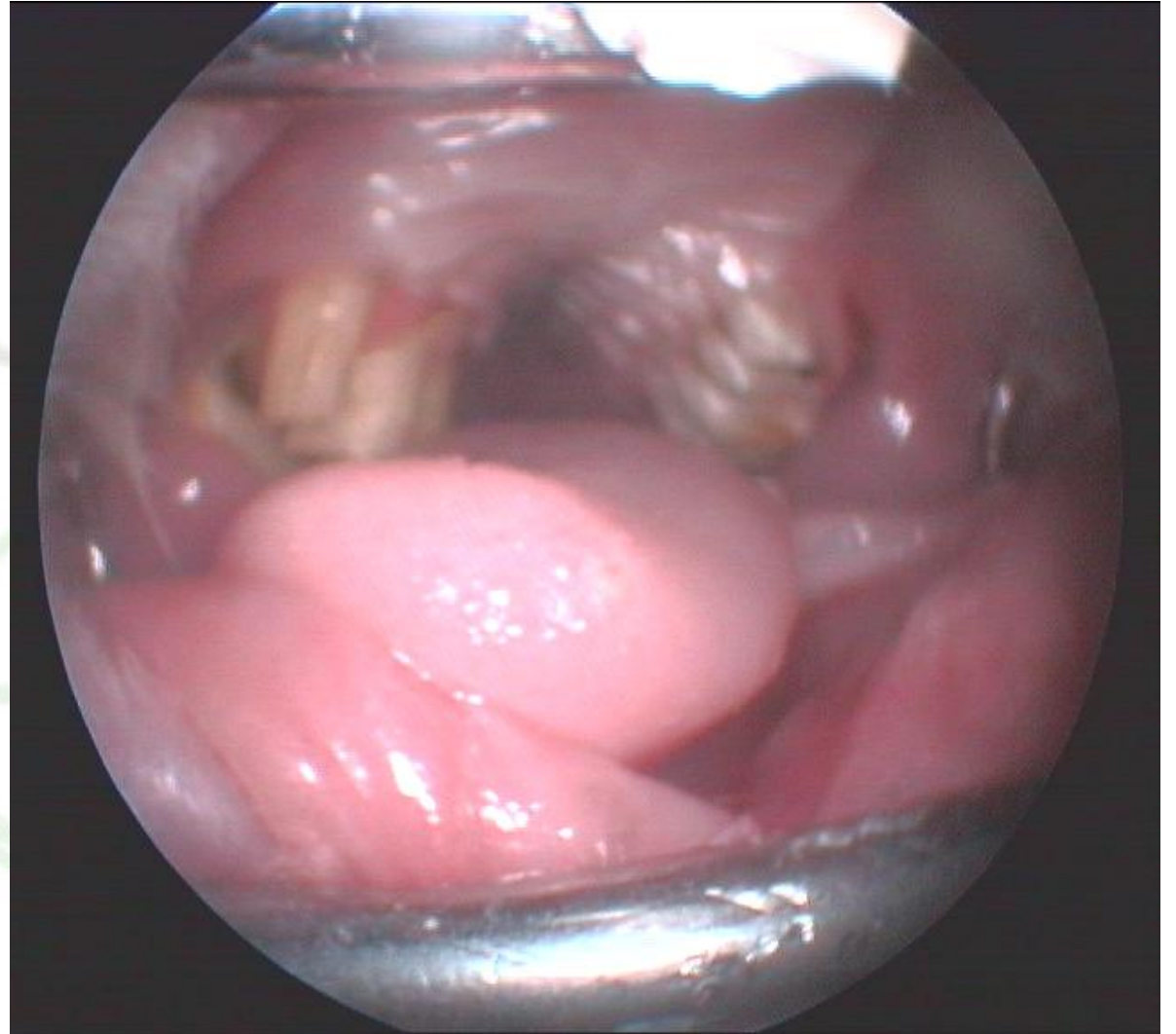
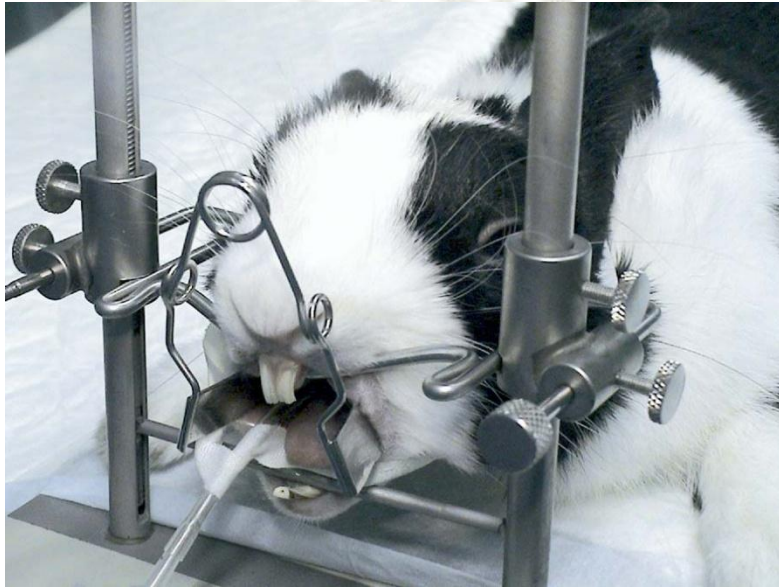Examen clinique



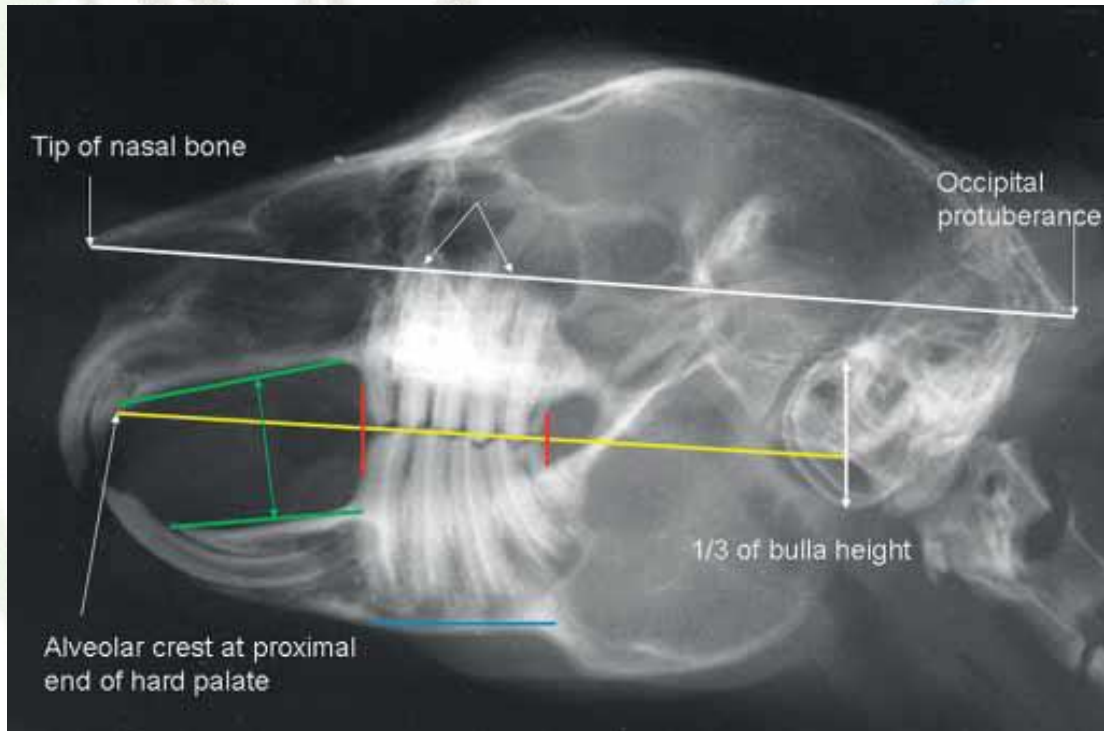
- Exploration souvent limitée aux incisives et prémolaires
- Visualisation directe de la déformation dentaire
- Lésions secondaires
 - Ulcères
 - Lacérations



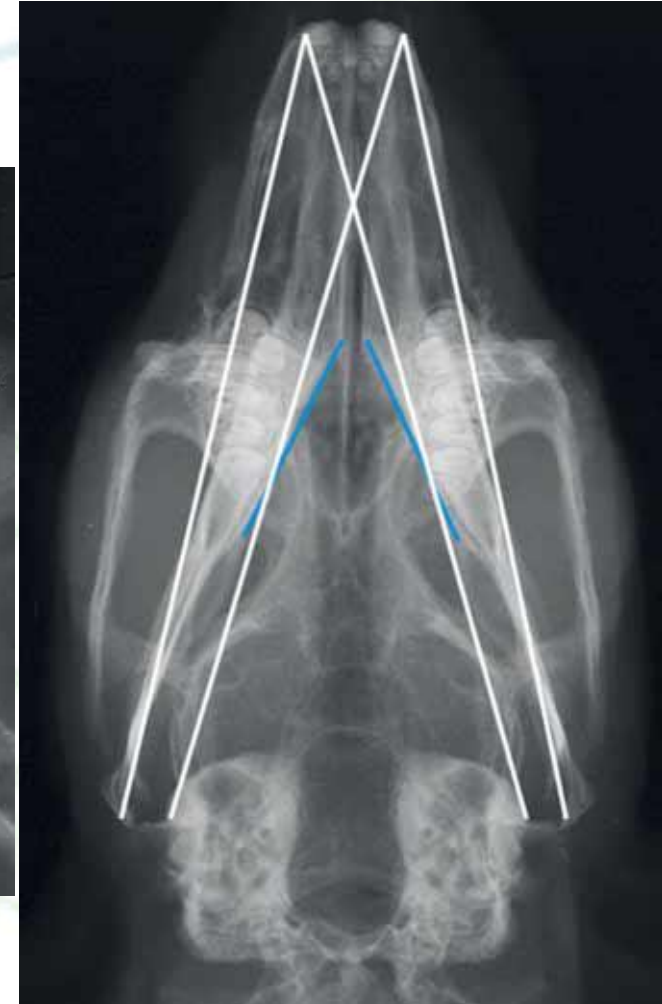
Examen de la cavité buccale



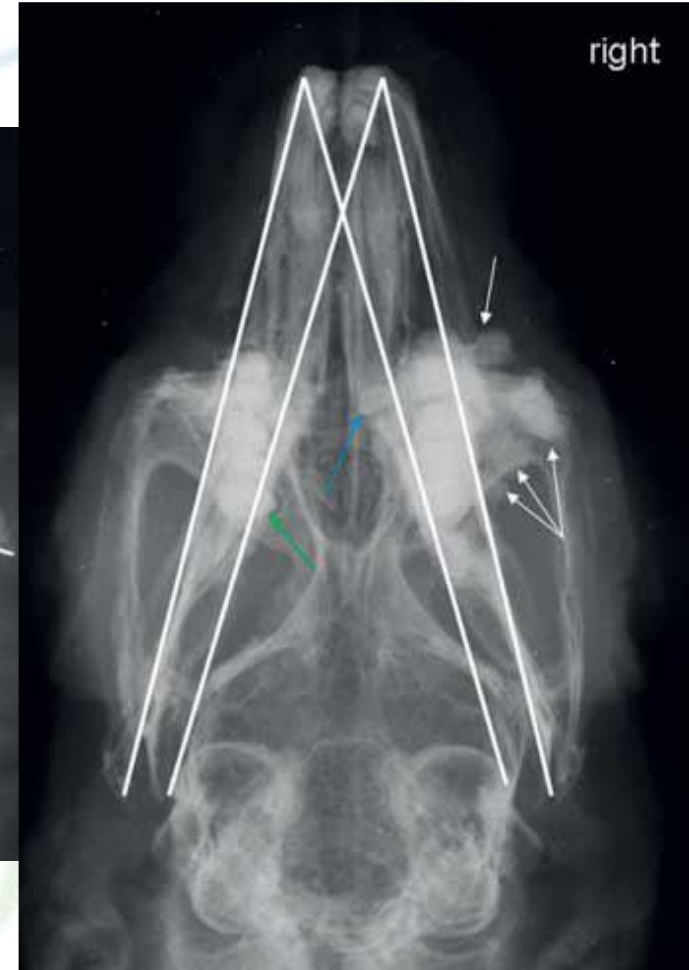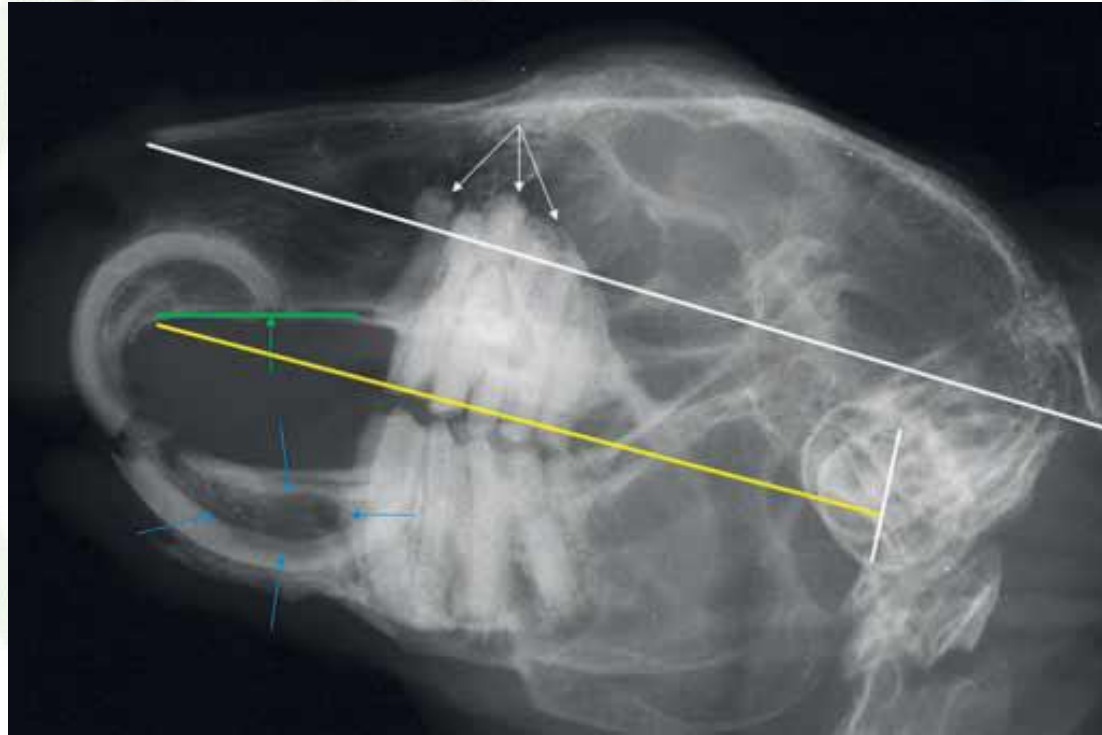
Examen radiographique



Boehmer, Tierärztliche Praxis Kleintiere, 2009



Examen radiographique

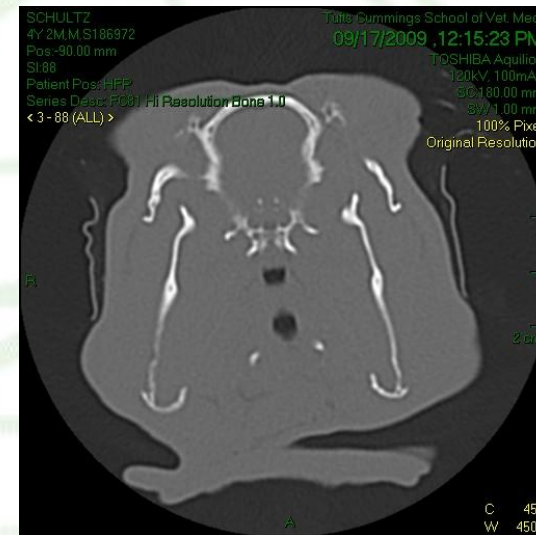
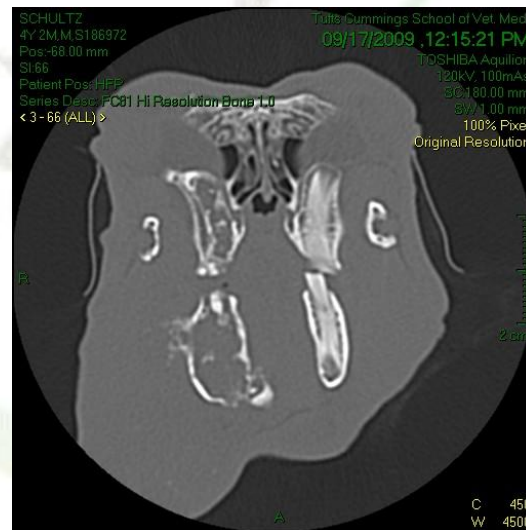
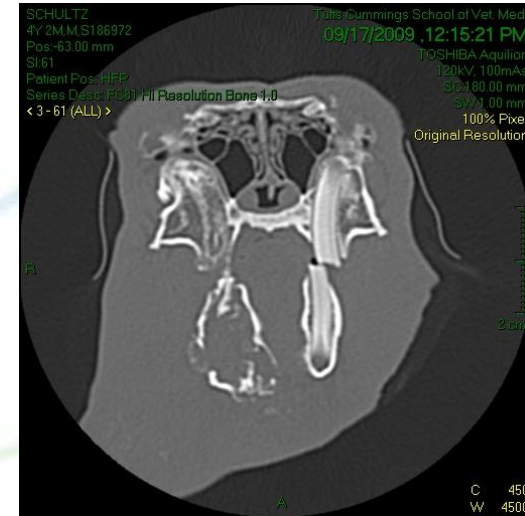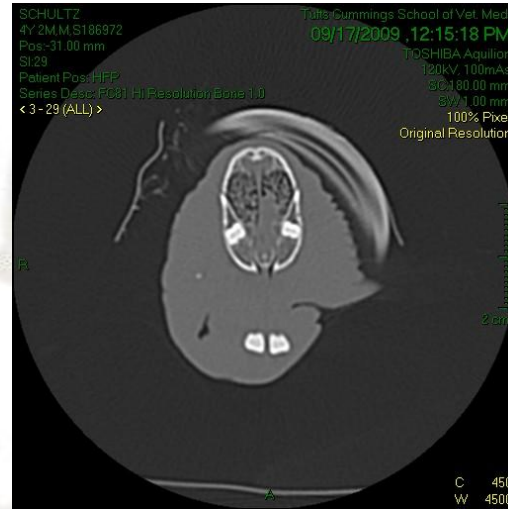Boehmer, Tierärztliche Praxis Kleintiere, 2009





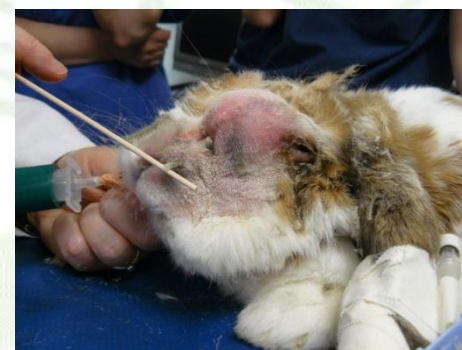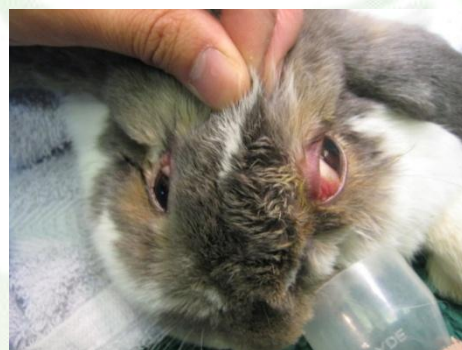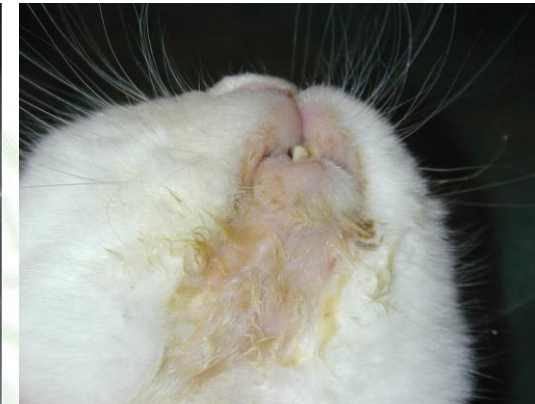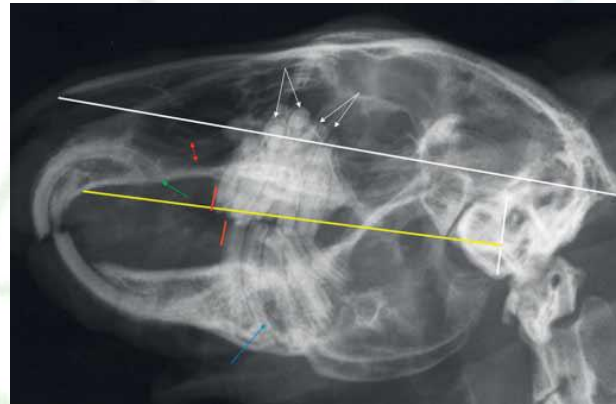
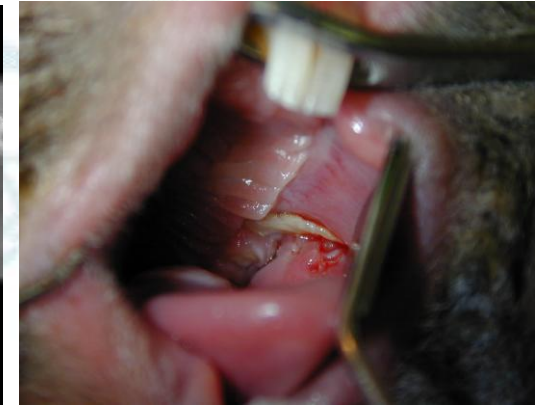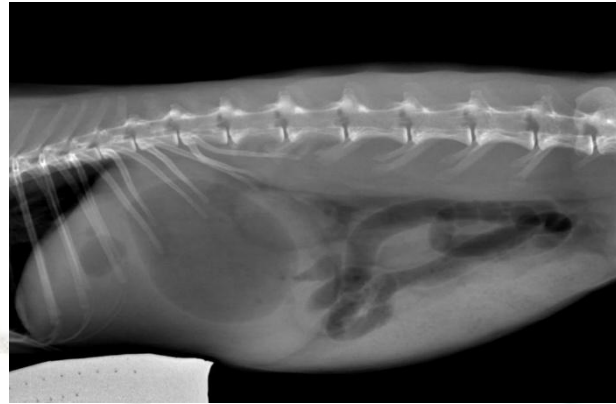
Examen tomodensitométrique



Conséquence d'une malocclusion



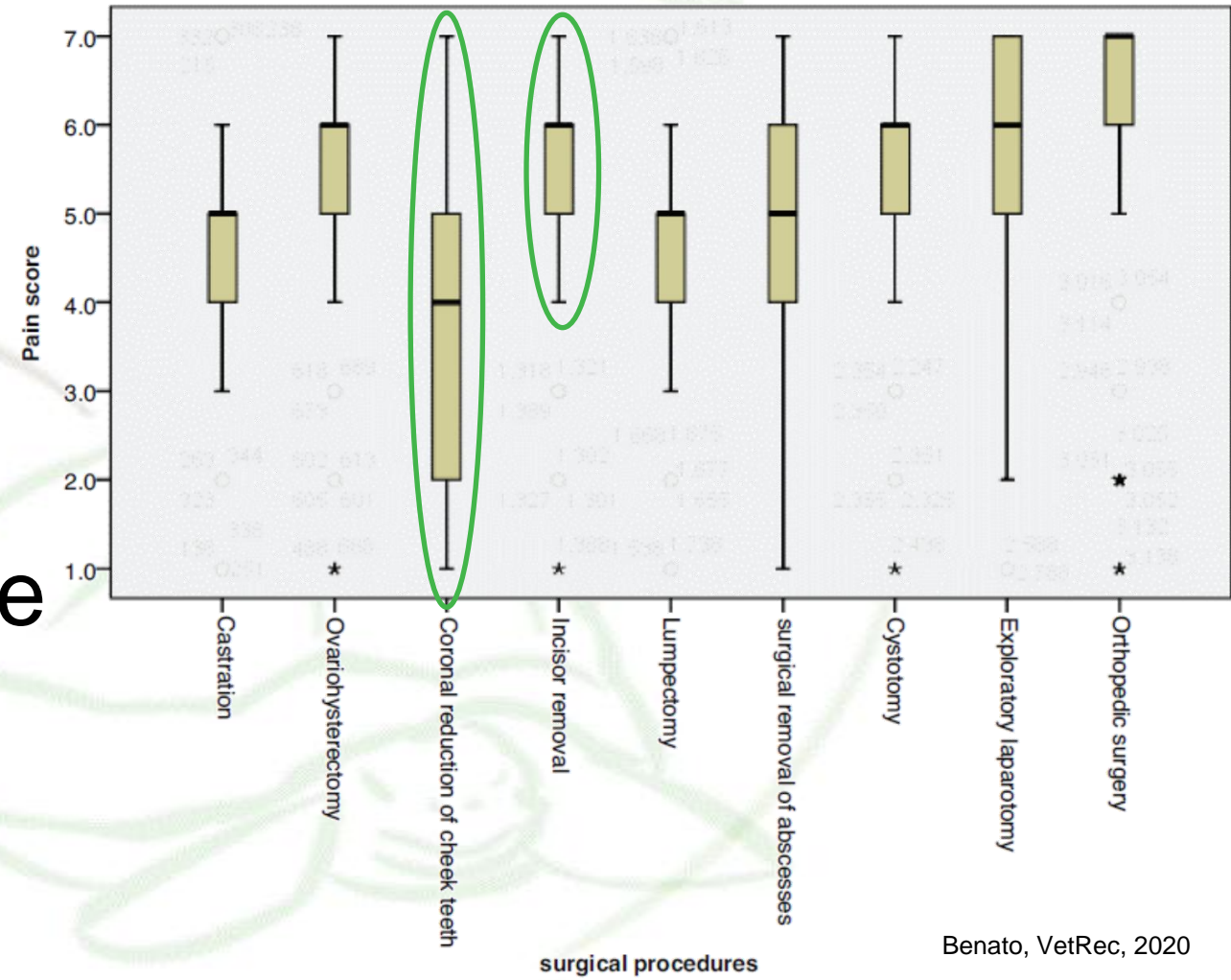
- Anorexie, arrêt de transit
- Pointes dentaires => lacérations, ulcères
- Rétrocroissance dans l'os
- Ptyalisme => dermatite
- Exophtalmie
- Abscès



Différentes chirurgies dentaires




- Parage dentaire
- Extraction dentaire
- Parage d'abcès
- Hémimandibulectomie

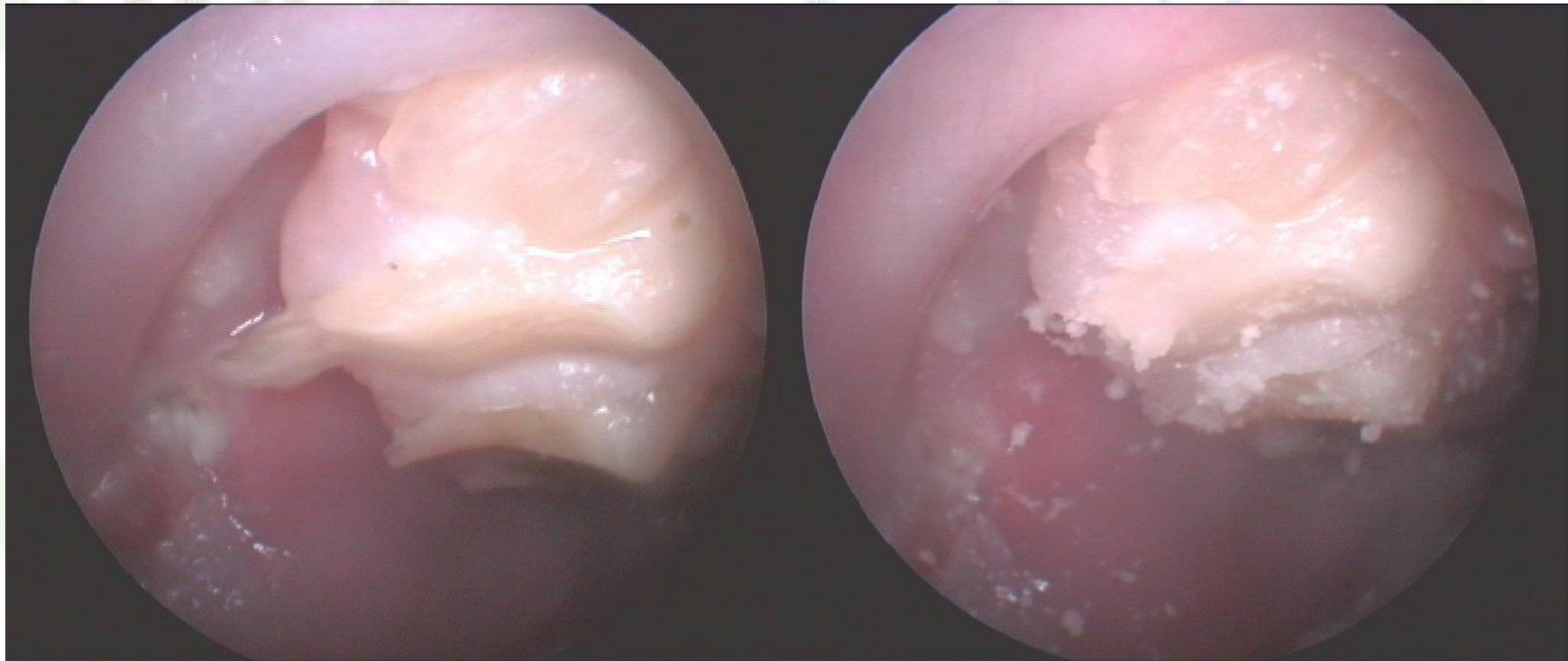




Parage dentaire

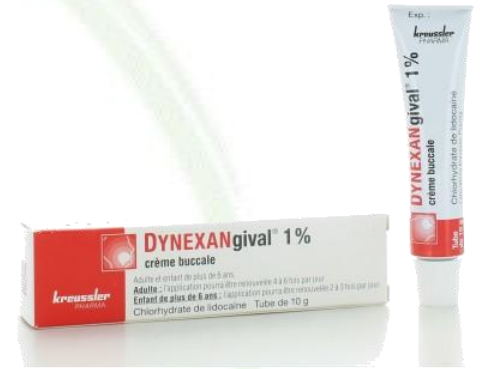

Parage dentaire

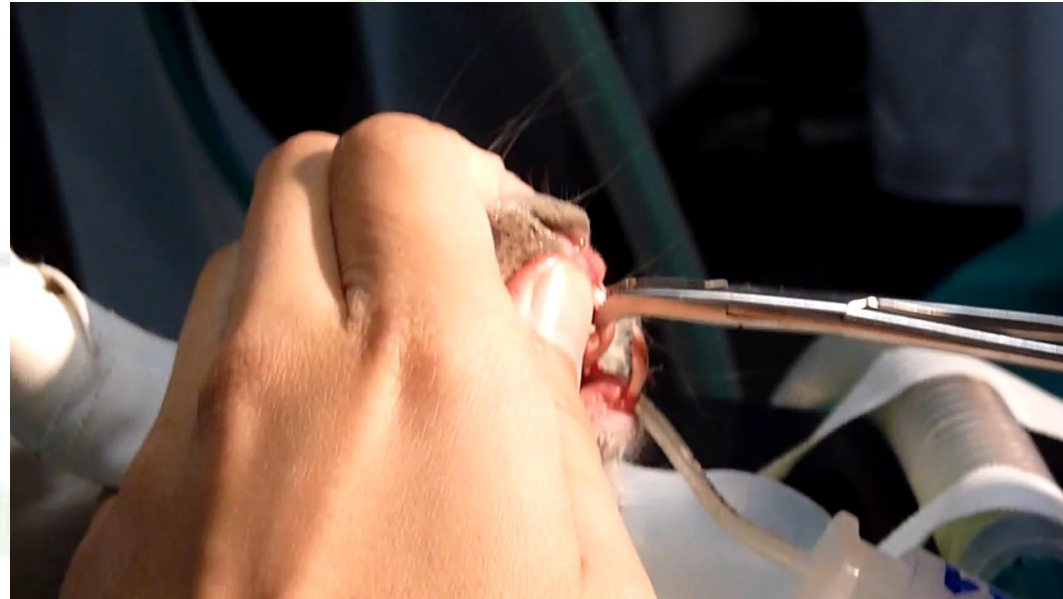
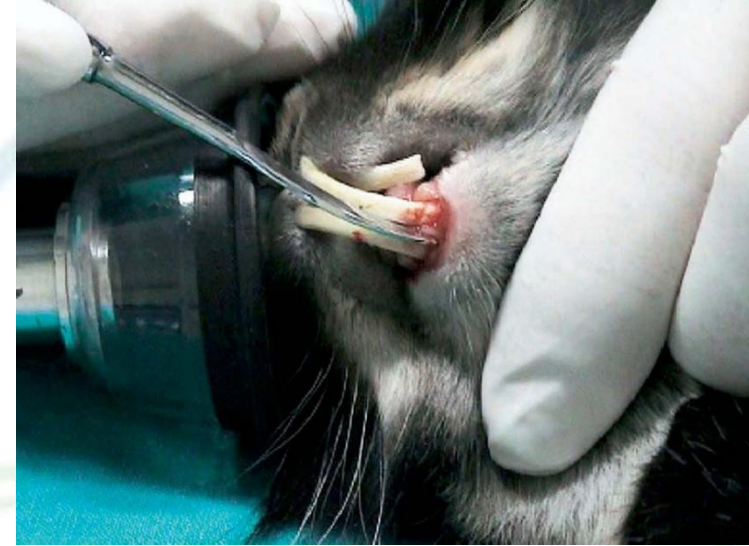
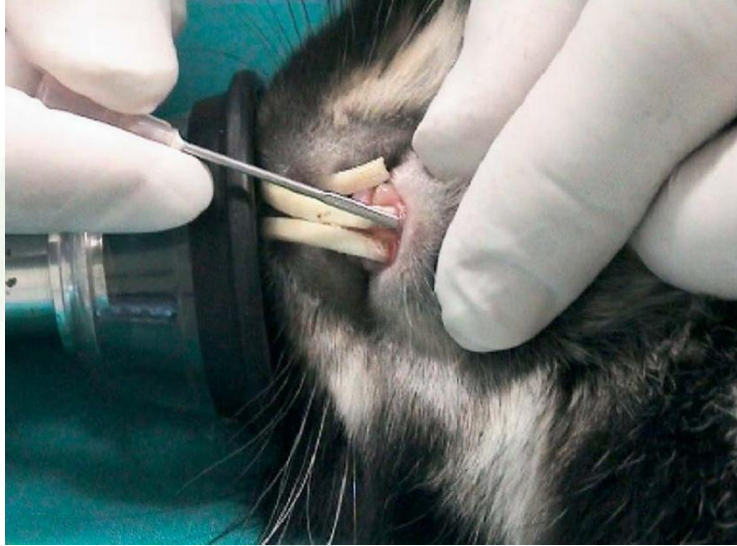Parage dentaire

- Préopératoire
 - Buprénorphine 50µg/kg SC
- Postopératoire
 - Gel de salicylate de choline / lidocaïne
 - Buprénorphine 50µg/kg SC
 - Meloxicam 1mg/kg/12h SC
- A la maison
 - Meloxicam 1mg/kg/12h PO 3-5J

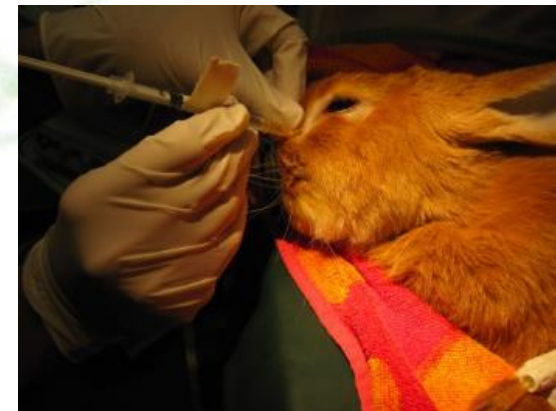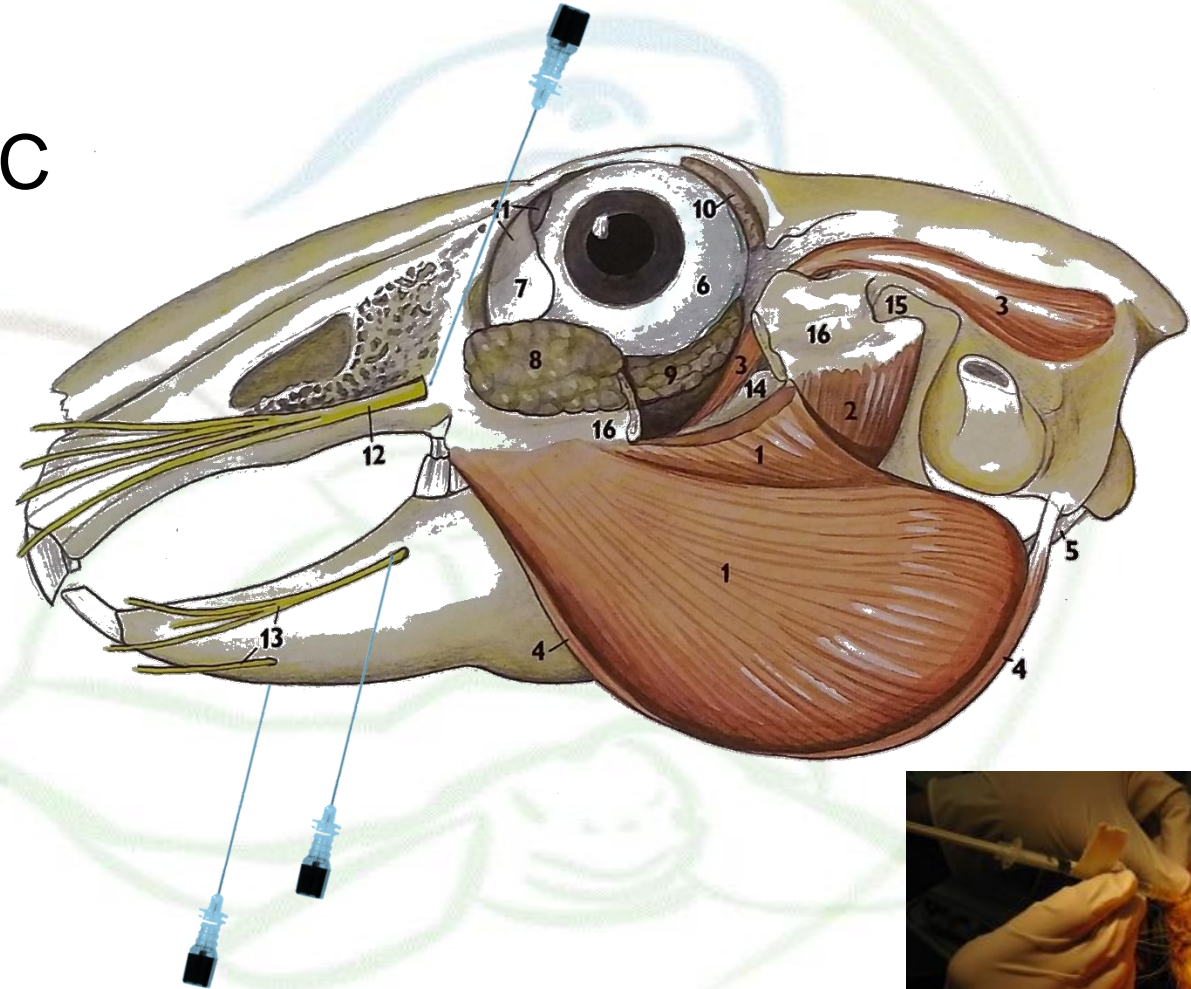


Extraction incisives



Extraction incisives

- Préopératoire
 - Méthadone 1mg/kg SC
 - Blocs racines
 - N. infra-orbital
 - N. mental
 - N. mentonnier
 - Blocs gencives





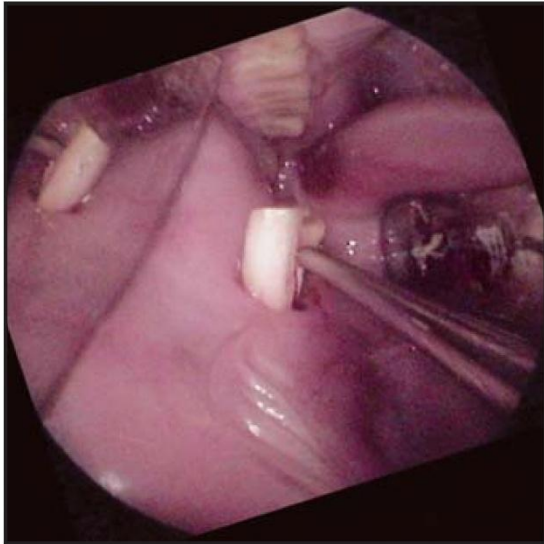
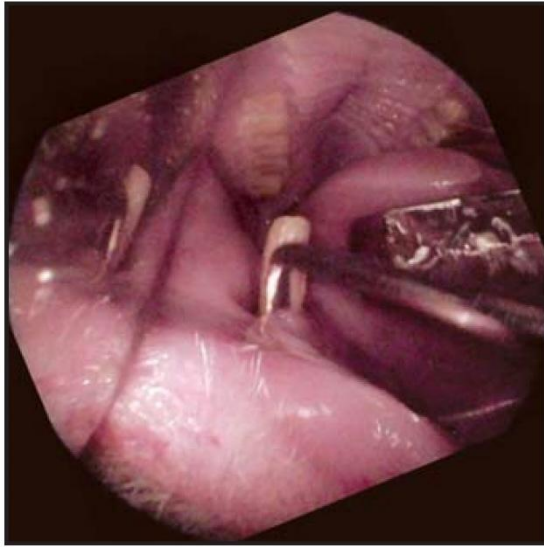
Extraction incisives



- Postopératoire
 - Méthadone 1mg/kg/4h SC
 - Puis buprénorphine 50µg/kg/6h SC
 - Meloxicam 1mg/kg/12h SC
- A la maison
 - Meloxicam 1mg/kg/12h PO 7J
 - Tramadol 10mg/kg/8h PO si douleur

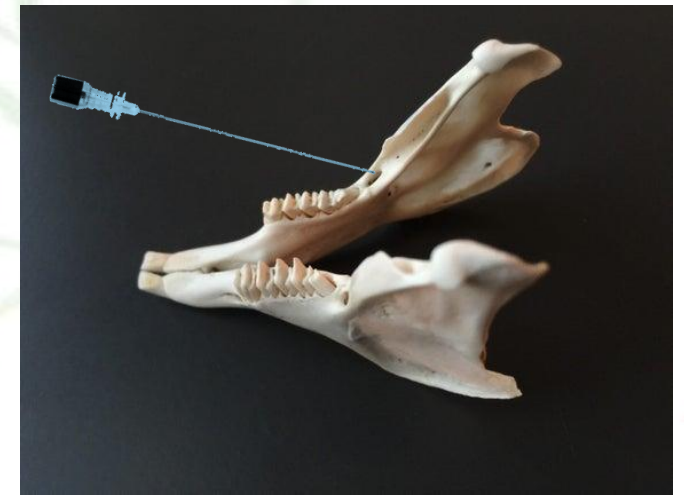

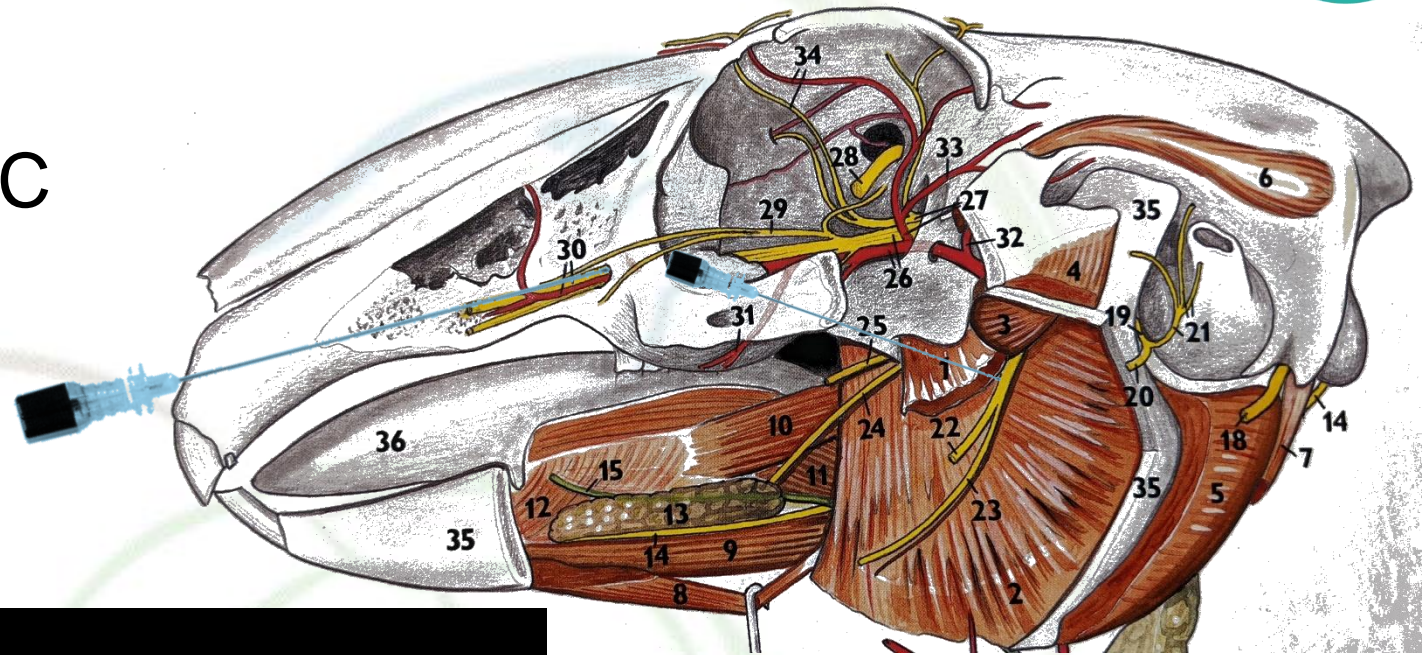


Extraction dents jugales



Extraction dents jugales

- Préopératoire
 - Méthadone 1mg/kg SC
 - Blocs racines
 - N. infra-orbital
 - N. mandibulaire
 - Blocs gencives



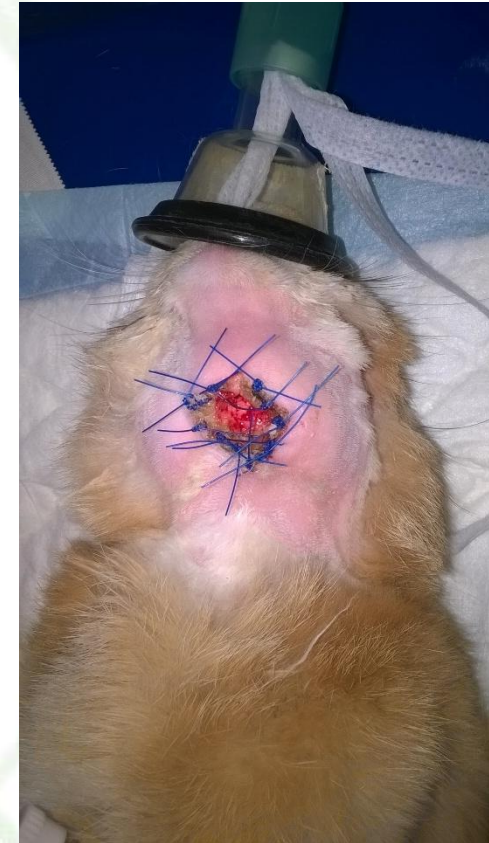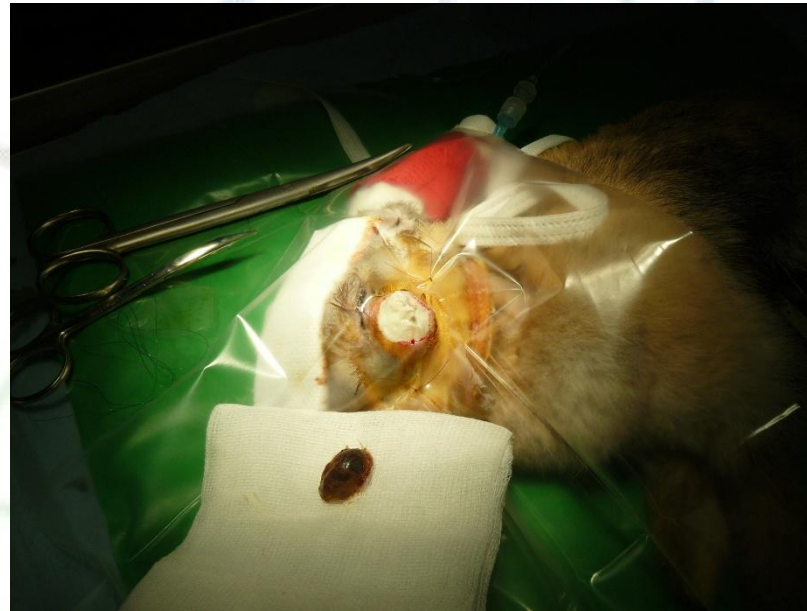
Extraction dents jugales

- Postopératoire
 - Méthadone 1mg/kg/4h SC
 - Puis buprénorphine 50µg/kg/6h SC
 - Meloxicam 1mg/kg/12h SC
- A la maison
 - Meloxicam 1mg/kg/12h PO 7J
 - Tramadol 10mg/kg/8h PO si douleur

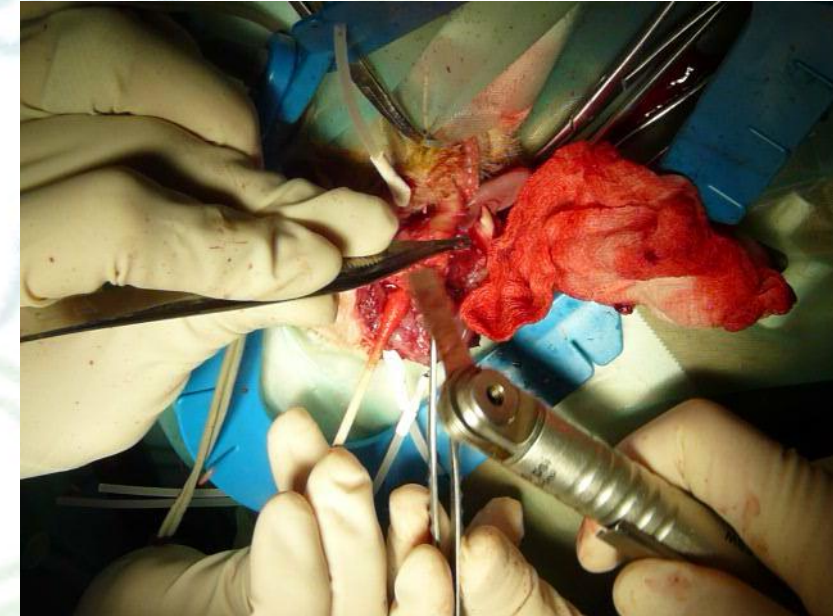
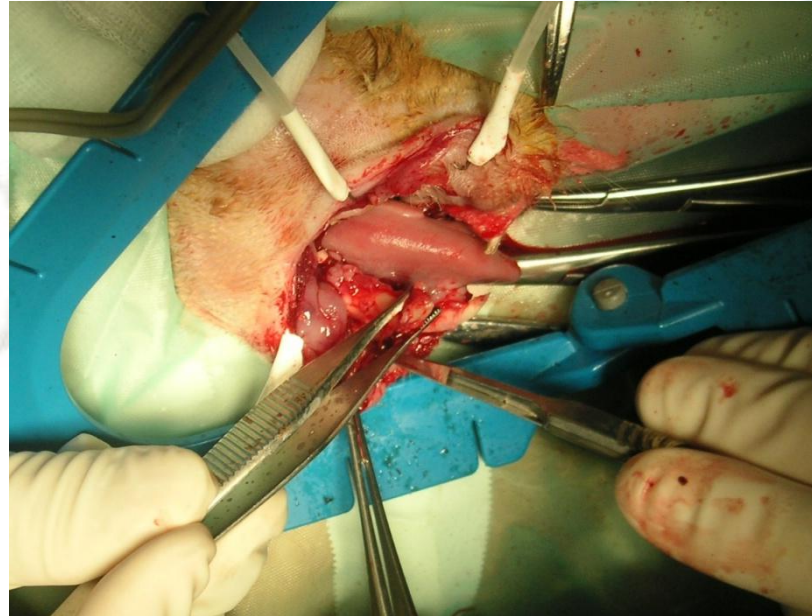
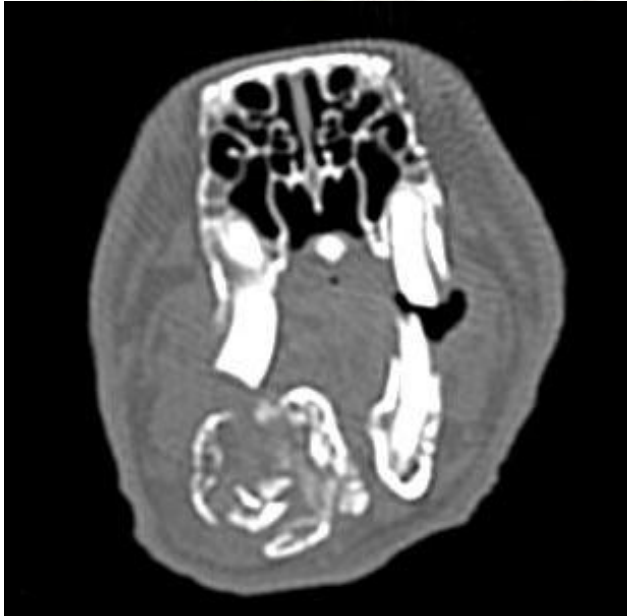

Abcès dentaires

- Parage abcès
- Prélèvement pour ABgramme
- Extraction dent(s) impliquée(s)
- Analgésie similaire aux extractions dentaires



Hémimandibulectomie





Hémimandibulectomie



■ Pré/peropératoire

- Dexmédétomidine 25µg/kg IM
- Kétamine 5mg/kg IV
- Bloc mandibulaire
- Perfusion continue
 - Fentanyl (0,5µg/kg/h)
 - Lidocaïne (0,4 mg/kg/h)
 - Kétamine (0,3mg/kg/h)

■ Postopératoire

- FLK puis méthadone puis buprénorphine
- Meloxicam 1mg/kg/12h SC

■ A la maison

- Meloxicam 1mg/kg/12h PO 3-5J
- Tramadol 10mg/kg/8h PO si douleur





Après analgésie



Conclusion

- Utiliser une analgésie multimodale
- Penser aux blocs locaux
- Anorexie postopératoire = douleur



Merci pour votre attention

